MAY 23 1921

ÜBER ZWERCHFELLSCHUSSVERLETZUNGEN MIT VORFALL VON BAUCHEINGEWEIDEN IN DIE BRUSTHÖHLE

INAUGURAL-DISSERTATION

ZUR

ERLANGUNG DER DOKTORWÜRDE

DER

MEDIZINISCHEN FAKULTÄT

DER

KÖNIGL. CHRISTIAN-ALBRECHT-UNIVERSITÄT ZU KIEL

VORGELEGT VON

HELMUT ROBERT

ASSISTENZARZT d. RES. AUS KIEL

Sonderabdruck aus der Deutschen Zeitschrift für Chirurgie 147. Band, Heft 5/6

LEIPZIG

VERLAG VON F. C. W. VOGEL

1918

ÜBER
ZWERCHFELLSCHUSSVERLETZUNGEN
MIT VORFALL VON
BAUCHEINGEWEIDEN IN DIE BRUSTHÖHLE

INAUGURAL-DISSERTATION

ZUR

ERLANGUNG DER DOKTORWÜRDE

DER

MEDIZINISCHEN FAKULTÄT

DER

KÖNIGL. CHRISTIAN-ALBRECHT-UNIVERSITÄT ZU KIEL

VORGELEGT VON

HELMUT ROBERT

ASSISTENZARZT D. RES. AUS KIEL

Sonderabdruck aus der Deutschen Zeitschrift für Chirurgie 147. Band, Heft 5/6

LEIPZIG
VERLAG VON F. C. W. VOGEL
1918

Nr. 53.

Rektoratsjahr 1917/18.

Referent: Anschütz.

Zum Druck genehmigt.

Spee, z. Z. Dekan.

Bei weitem häufiger als man wohl annimmt und besonders zu Anfang des Krieges daran dachte, kommt es bei Brust- oder Bauchverletzung zu gleichzeitiger Beteiligung des Zwerchfells und damit zu einer erheblichen Komplikation des ganzen Krankheitsbildes im einzelnen Fall, die von ausschlaggebender Bedeutung sein muß für die Wahl der anzuwendenden Behandlung und davon abhängig für die — zumal spätere — Prognose des Falles. Dies gilt hauptsächlich für die Brust-Bauchschüsse der linken mittleren Rumpfgegend mit gleichzeitiger Zwerchfellverletzung im Bereich seiner linken Hälfte; auf diese allein — als die wichtigsten — soll hier näher eingegangen werden. Sie sind wichtig — von der erhöhten Infektionsgefahr und deren Folgen ganz abgesehen — einmal deswegen, weil sie sehr häufig mangels typischer Symptome überhaupt nicht als solche erkannt werden, zum Teil primär auch gar nicht mit Sicherheit diagnostiziert werden können, und ferner, weil es bei ihnen in der Regel früher oder später zum Einbruch von Organen oder Organteilen der Baucheingeweide in den linken Brustraum kommt; mit anderen Worten: weil dauernd die Gefahr der Inkarzeration besteht.

Wie gesagt soll in dieser Arbeit nur auf einen beschränkten Teil der Kriegsverletzungen des Zwerchfells an der Hand der darüber bisher veröffentlichten Literatur, soweit mir zugängig, und einiger neuer Fälle, die ich Herrn Prof. Wieting-Pascha verdanke, eingegangen werden.

Sind nun schon im Frieden Zwerchfell-, vorwiegend Stichverletzungen keine Seltenheit, so ist selbstverständlich, daß in einem modernen Krieg solche Verletzungen, hier überwiegend durch Schuß verursacht, wesentlich häufiger vorkommen müssen, wie sich das eben ergibt aus der Art der Kriegführung und der der angewandten Waffen. Daß trotzdem bisher so wenig über dies Kapitel bekannt geworden ist, und dies wenige erst verhältnismäßig spät, hat wohl seinen Grund einmal darin, daß ein erheblicher Teil dieser Verletzungen ihrer Natur und Lage gemäß, ehe sie in fachärztliche Hände kommen, durch den frühzeitigen Eintritt des Todes der weiteren Beobachtung entgehen, dann darin, daß, wo solche, entweder erkannt oder doch vermutet, zur Behandlung kamen, diese ja anfangs offiziell eine rein exspektativ-konservative, d. h. eine im Dunkeln tappende, sich auf das gute Glück verlassende war, schließlich darin, daß ein weit größerer Teil derselben gar nicht erkannt und als etwas anderes angesprochen und behandelt worden ist, einfach weil aus dem oben angeführten Grunde an das „Richtige" nicht gedacht worden war.

Daher erscheint es zweckdienlich im Sinne dieser Arbeit unter diesem Gesichtspunkt die eigenen und bisher veröffentlichten Fälle — soweit das aus letzteren ersichtlich — durchzusehen, und, auf die bisherigen das Thema betreffenden Ergebnisse kurz hinweisend, daraus dann die sich ergebenden Schlußfolgerungen zu ziehen.

Die folgenden eingehender beschriebenen neuen acht Fälle setzen sich zusammen aus Krankenblattgeschichten — zum Teil unter Weglassung des Unwesentlichen — und brieflichen Mitteilungen Beteiligter, wie sie mir Herr Prof. Wieting überließ, und aus einer epikritischen Betrachtung des einzelnen Falles von mir.

Fall 1 (nach brieflicher Mitteilung Dr. Fr.) früh erkannt. Tod. Artilleriegeschoßsplitter. Steckschuß linke Mittelrumpfgegend vorn. Als Brustschuß angesprochen mit gleichzeitigem Verdacht einer Mitverletzung von Baucheingeweiden wegen linksseitiger Bauchdeckenspannung; irgendwelche anderen Bauchsymptome fehlten. Probelaparotomie ergibt: Organe der Bauchhöhle unverletzt; im Abdomen kein Blut; nur im Zwerchfell wurde ein ganz winziges Loch gefunden, das wegen seiner geringen Größe nicht geschlossen wird.

Bauchhöhle wieder geschlossen. Nach einigen Tagen ziemlich ausgedehnter linksseitiger Hämothorax, gleichzeitig rechts hinten unten Dämpfung und Bronchialatmen, hochgradige Atemnot, so daß die Entleerung des Hämothorax in Frage kam; es wurde wegen des rechtsseitigen Lungenbefundes davon Abstand genommen in Erwägung, daß durch Anlegung eines linksseitigen Pneumothorax beide Lungen ausgeschaltet worden wären, somit der Exitus unvermeidlich, zumal ein Überdruckapparat nicht vorhanden war. Unter zunehmender Herzschwäche nach drei Tagen Exitus.

Sektionsbefund: Fraktur VII. Rippe links, Hämothorax links, vollkommene Atelektase des linken Unterlappens. Im rechten Unter- und Mittellappen konfluierende Bronchopneumonien; 2 kleine Löcher in der linken Zwerchfellkuppe, in das größere ein kleiner schmaler Netzzipfel von Fingergliedgröße inkarzeriert. Geschoßsplitter in der vorderen Bauchwand. In der Bauchhöhle kein Blut, das inkarzerierte Netzstück hatte den Übertritt verhindert. Das andere kleine Loch hatte sich ventilartig geschlossen, auch waren auf der pleuralen Seite Verklebungen. Keine Zeichen für Peritonitis.

T.-U.: Lungenveränderungen.

In diesem Falle wurde an die Möglichkeit der Zwerchfell-Mitverletzung primär gedacht und demgemäß gehandelt. Die Laparotomie bestätigte den Verdacht. Der Fall ist wichtig, weil er lehrt, daß auch minimale Zwerchfellöcher allmählich Bruchpforten werden können und demgemäß praktisch wie die größeren zu behandeln sind: Wie die Sektion ergab, war hier ein kleines Loch, dessen künstlicher Verschluß eben wegen seiner Geringfügigkeit nicht für nötig gehalten wurde, schon in kurzer Zeit durch seine Vergrößerung verursachende Momente zur Bruchpforte geworden.

Fall 2 (i. A.) früh erkannt. Lebt. A. Sch., am 20. III. 1915 verwundet und eingeliefert. Gewehrdurchschuß linke Brust. Einschuß: Linker Warzenhof. Ausschuß: Etwas höher, 2 Querfinger hinter der hinteren Axillarlinie am äußeren Rande der Scapula unten. Starke Blutung. Allgemeinbefinden schlecht. Temperatur 39,5. Hochgradige Cyanose. Wegen des schlechten Befindens wird die Wundrevision verschoben. 29. III. Entleerung von Stuhl aus der hinteren Pleurawunde. 30. III. Erste Operation: Querschnitt über der VII. Rippe. In derselben in der vorderen Axillarlinie ein markstückgroßes Loch, das mit der Pleurahöhle kommuniziert; aus der Pleurahöhle entleert sich Kot. Die VIII. Rippe ist ebenfalls durchschossen. Das Zwerchfell ist bis zu dieser Höhe verklebt. Lunge stark kontrahiert. Eine Öffnung, aus der sich Kot in die Pleurahöhle entleert, wird nicht fest-

gestellt. Drainage der Pleurahöhle. Beschränkung der Operation auf Minimum wegen schlechten Allgemeinstatus.

Zweimal täglich Verbandwechsel. In der Folge: Profuse Durchfälle; aus der Brusthöhle entleert sich ständig Kot, Klystiere fließen aus der Pleurahöhle heraus; Allgemeinbefinden bessert sich, Temperaturen schwanken zwischen 37 und 38 Grad. 28. IV 2. Operation: Laparotomie in der Medianlinie mit Excision des Nabels. Es wird die Flex. sigmoid. und Colon transversum hervorgeholt. Beim Verfolgen beider Schenkel nach Flex. lienal. hin stellt sich heraus, daß dieselbe im linken Hypochondrium adhärent ist. Auf den Dünndarmschlingen einige schleierartige Fibrinauflagerungen. In der linken Oberbauchgegend einige leichtlösliche Adhäsionen der Dünndarmschlingen. Zwischen Colon transversum und S. romanum wird eine breite Enteroanastomose angelegt zum Zweck der Fistelausschaltung; um die beiden Schenkel werden nach der Flex. lienal. hin je ein umschnürender Fascienring aufgenäht. Glatte Heilung. Operationswunde heilt per primam, Stuhl geht am 2. Tag per rectum ab. Ständige, rein eitrige Sekretion aus der Pleurawunde. Etwa Mitte Juni kommen wieder die ersten Kotflocken oben heraus; Anfang Juli entleert sich mehr und bald darauf wieder der ganze Kot aus der Pleurawunde. Verschlechterung des Allgemeinbefindens. Schwellung der Gelenke mit Temperatursteigerungen. 28. VII. 3. Operation: Öffnung der Bauchhöhle im Pararectus-Schnitt links. Unmittelbar median davon sind die Dünn- und Dickdarmschlingen miteinander verwachsen. Zwerchfell steht sehr hoch. Man fühlt es lateral direkt den Rippen anliegend, mit dem Cöcum (Colon?) an der Stelle verwachsen, wo der Darm mit der Brusthöhle kommuniziert. Die Rippenknorpel werden bis zur VII. Rippe resesziert. Nach Spaltung des Zwerchfells in Höhe der VII. Rippe — der Komplementärraum der linken Lunge ist vollständig verschwunden — wird die Flex. lienal. stumpf vom Zwerchfell abgelöst; das Loch im Darm kann trotz ca. 5 Markstück-Größe ohne die Durchgängigkeit zu beeinträchtigen genäht werden. Gegen die Öffnung im Zwerchfell, die nicht genäht werden kann, und oberhalb der Milz, die sehr groß ist, wird eine Mikuliczsche Schürze eingelegt und an der Stelle, wo die VII. Rippe reseziert ist, herausdrainiert. Glatte Heilung. Stuhl geht am 3. Tag und seitdem per vias naturales ab. Operationswunde primär geheilt bis auf die Drainagestelle, die sich allmählich schließt. Empyemsekretion ganz gering. Zirka 14 Tage post op. plötzlich heftiger Tobsuchtsanfall, darauf vollständiger Stupor. Patient kennt niemand mehr, auch seinen Bruder nicht, spricht kein Wort außer ja. Appetit und sonstiges Befinden sehr gut; steht bald auf und läuft umher; Stuhl geht seinen normalen Weg. Stupor bis zur Entlassung in eine Heilanstalt am 30. XI. unverändert, doch später Besserung mit Heilungstendenz.

In diesem Falle drängte sich die richtige — anfänglich auf Brustschuß gestellte — Diagnose bald von selbst Aug' und Nase auf: Das Geschoß hatte neben der Thoraxverletzung nicht nur das Zwerchfell, sondern auch die Flex. lienal. aufgerissen. Begünstigt durch die horizontale Lage und Ruhigstellung kam es nur zu einer lokalen Peritonitis, die mit Verwachsungen, u. a. der Flex. am Zwerchfelloch und Fistelbildung im linken hinteren Hypochondrium ausheilte. Die allmähliche Stenosierung der zur Ausschaltung des traumatischen Anus praetern. angelegten Enteroanastomose machte eine dritte Operation nötig. Das erklärt vielleicht die später auftretende katatonisch-hebephrenische Gemütsstörung: Der dreimalige, schwere, operative Eingriff wirkte auf die Psyche des sowieso geschwächten Körpers wie ein Trauma, das, durch den letzten explosionsartig ausgelöst, den skizzierten Verlauf nahm.

Fall 3. General R., mit Bild 1; spät erkannt. Lebt. Traumatische chronische linksseitige Zwerchfellhernie, linke Brustseite. Am 20. VIII. 1914 durch Artilleriegeschoß verwundet. Zuerst ziemlichstarker Blutverlust, kein Bluthusten, jedoch beim Atmen starke Schmerzen. Zwölf Stunden nach Verwundung in einer Zeltbahn, dann im Leiterwagen zum Truppen-Verbandplatz. Verbandwechsel durch Truppenarzt im Quartier der Truppe; nach 20 Stunden Auto-Abtransport in ein größeres Lazarett. Hier vier Wochen; während dieser Zeit nie erhöhte Temperatur. Nach drei Tagen erster Stuhl ohne Beschwerden und besonderes Aussehen. Wunde soll ständig geeitert haben; einmalige Incision zwecks leichteren Eiterabflusses; sonst therapeutisch nur Verbandwechsel. Nach drei Wochen zuerst außer Bett. Vier Wochen nach Verwundung Abtransport nach Berlin, Privatwohnung. Die Wunde sezernierte noch 6 Monate lang tropfenweise Eiter, war mehrmals verschorft, aber immer wieder künstlich wegen Eiterabflusses geöffnet worden. Patient stand in Behandlung bei Prof. B., der wiederholt die fragliche Ursache der Eiterung operativ angehen wollte, doch immer wieder davon Abstand nahm, da das Röntgenbild nie einen Fremdkörper zeigte. Nach 5 Monaten zur Erholung nach Oberhof. Dort hörte Sekretion vollständig auf. Anfang 7. Monat beschwerdefrei, meldet sich wieder gesund.

1. Befund: 16. IV. 1915 (Stabsarzt M). Herz: o. B. Lungen: perkutorisch und auskultatorisch frei, untere Grenzen links etwas schwerer verschieblich als rechts, besonders in der Axillarlinie; über der Bruchstelle der IX. linken Rippe eine weiche, fluktuierende, eigroße Schwellung ohne nachweisbare Entzündungserscheinungen, ohne Pulsation. Bewegliche Sequesterteile der Rippe nicht fühlbar. Narbe.

Abdomen: normaler Befund. Kein Fieber. Röntgenschirmbild: Zwerchfellkuppen gut verschiebbar, links weniger als rechts. Links Adhäsionen des Zwerchfells, keine Flüssigkeit im Pleuraraum. Lungenfelder klar. IX. Rippe mit Bruchenden disloziert stehend. Geschwulst gehört der Brustwand an.

Diagnose: Vermutlich Sequestrierung eines Stückes der IX. Rippe.

Therapie: Zunächst nur Schutzverband. 12. XI. Röntgenbild-Aufnahme (vgl. Abbildung 1).

2. Befund: 16. XI. 1915 (Stabsarzt K.). Lungenbefund wie bei Stabsarzt M. Über den beiden deutlich fühlbaren Bruchstellen der IX. Rippe eine ca. ½ eigroße Vorwölbung ohne entzündliche Erscheinung, läßt sich leicht auf sanftem Druck in das Niveau der

Fig. 1.

Hautoberfläche zurückdrängen. Beim Husten wird die Geschwulst prall herausgedrückt; man fühlt durch die dünne Haut einen weichen Inhalt wahrscheinlich Netz. Röntgenbild (vgl. Abbildung 1): Rechts Zwerchfellkuppe normal, linksseitige Zwerchfellkonturen gegen die Rippen hin wagerecht verlaufende Adhäsionen.

Diagnose: Hernie der linken Brustwand, mit Abdomen kommunizierend. Therapie: Druckverband in Form eines Pflasterverbandes.

3. Befund: 16. V. 1916 (Assistenzarzt Th.). Lungen: o. B., links hinten unten Grenzen weniger gut verschieblich als rechts. Über IX. Rippe in der linken Axillarlinie eine hühnereigroße weiche Geschwulst, die sich zurückschieben läßt und bei rechter Seitenlage nahezu ganz verschwindet, ohne Pulsation und Fluktuation, Inhalt scheint fettartig, bei stärkerer Vorwölbung perkutorisch Darmschall gebend (?). Haut über Geschwulst reizlos, zeigt kreuzförmige Narbe.

Rippe unter Geschwulst ziemlich druckempfindlich, Verdickung daselbst deutlich fühlbar, Rippe zeigt keine Kontinuitätstrennung, keine Pseudarthrose. Abdomen: Milz nicht verlagert, es bestehen keinerlei Störungen von seiten des Magen-Darmkanals, so daß eine andere Behandlung, als die den Bruch mittelst Pelotte zurückzuhalten, nicht angebracht erscheint. Patient trägt Heftpflasterdruckverband.

Es handelt sich in diesem Falle um eine traumatische, chronische, linksseitige Zwerchfellhernie mit Netzvorfall, verursacht wahrscheinlich durch eine Schrapnellkugelsteckschußverletzung,

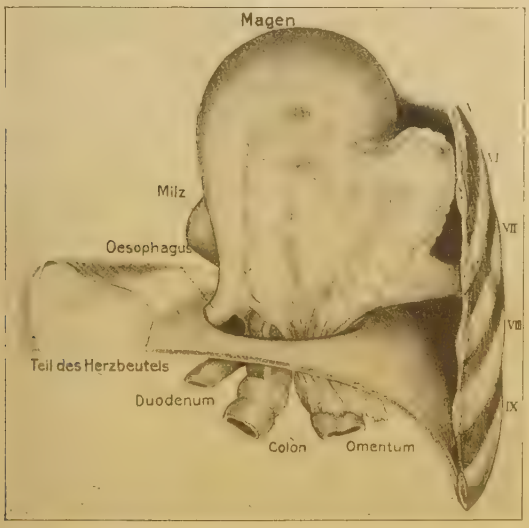

Fig. 2.

eine Granatsplitterverletzung wäre wohl anders verlaufen; vermutlich befindet sich die Kugel noch irgendwo im Bauchraum; der Fall ähnelt sehr dem Fall 2 von Gütig; es ist anzunehmen, daß die Kugel im Augenblick einer Exspirationsstellung des Thorax den Komplementärraum durchschlagen und das der Brustwand anliegende oder genäherte Zwerchfell perforiert hat; im Laufe der Zeit trat, begünstigt durch die 3 wöchige horizontale Lage, dem Lungenzug und der eigenen Schwere folgend Netz vor und schließlich durch das Loch im Zwerchfell. Die angegebene ziemliche Blutung nach außen, wohl infolge Interkostal-

gefäßverletzung, wird von einer nach innen begleitet gewesen sein, deren allmähliche Resorption die späteren Verwachsungen erklärt; ob diese Verwachsungen allein das Zwerchfell, wie angenommen, betreffen, oder ob es sich nicht vielmehr hier um Netzadhäsionen handelt, erscheint fraglich; für das letztere sprechen einmal der Röntgenschirmbefund vom 16. IV. 1915: Hier wird die, wenn auch links geringer gute Zwerchfellkuppen-Verschieblichkeit betont; dann die gegen die Rippen hin wagerecht verlaufende Linie im Röntgenbild vom 12. XI.; diese ist wohl vielmehr als von Netz gebildet anzusehen, indem dasselbe, dem langsamen Schwinden des intrakomplementären — notabene aseptischen — Blutergusses sich nachschiebend und zunächst den Sinus auffüllend, allmählich durch die Zwerchfell- und Lungenbewegungen bis zur dauernd möglichen maximalen Höhe — der Kuppenscheitellinie — gehoben und gezogen wurde; an der Stelle der äußeren Verletzung, die natürlich ohne Interkostalmuskeldefekt nicht zu denken ist, kam es dann im Laufe der Zeit zu randständiger Verwachsung und nach Verheilung — als an einem locus minoris resistentiae — zur Bildung einer Hernie. Die gerade Linie setzt sich demnach zusammen aus dem medialen Teil des Zwerchfells bis Kuppenhöhe und daran anschließend Netzkonvolut; daß diese „Belastung" der linken Hälfte desselben deren geringere Exkursionsfähigkeit verursachen muß, ist klar. Sollen die bestehenden Verwachsungen das Zwerchfell selbst betreffen, so daß also dieses in der Gegend seiner Verletzung mit der inneren Brustwand in länger dauernder engerer Berührung gestanden haben muß, so erhebt sich zunächst die Frage, warum dann der Netzvorfall erst so spät — nach 8 Monaten — in die Erscheinung trat, wo es doch sonst — wie Fall 1 zeigt — durch viel kleinere Löcher in viel kürzerer Zeit zum Prolaps kommt; ferner daß bei der dann bestehenden nahen Kommunikation zur Bauchhöhle keine sekundäre Infektion hinzutrat, erscheint wunderbar, wie denn überhaupt bemerkenswert ist, daß trotz 6monatlicher Sequestereiterung der Wundverlauf fieberfrei nach Art eines abgekapselten kalten Abszesses vor sich ging; schließlich ist dann der ganze Mechanismus des Zustandekommens dieser Hernie an Hand des Röntgenbildes unter Berücksichtigung der verschiedenen Schattenintensitäten recht gezwun-

gen und unklar. Prognostisch ist der Fall nicht unbedenklich: Es handelt sich um einen annähernd mittleren Defekt im Zwerchfell, die nach Orth und von Rochs pathologisch-anatomisch bestätigt die gefährlichsten sind, indem das Loch in den chronischen Fällen zu einem kernarmes Bindegewebe führenden Schnürring wird, der durch Schrumpfung enger und so der Inkarzeration Vorschub geleistet wird. Ob freilich das Abwarten dieser Gefahr oder der prophylaktische operative Eingriff bei dem Alter des Patienten das gewagtere ist, soll hier nicht entschieden werden.

Fall 4. Spät erkannt. Tot. H. F., 25 Jahre, Zivilberuf Maurer. Vorgeschichte: Am 3. VII. 1915 „Bauchschuß", wieder felddienstfähig geschrieben seit Oktober 1915. Klagt seit November über zunehmende, anfallweise auftretende Schmerzen. Wegen Bauchkolik im Lazarett vom 21. XI. bis 10. XII. Neuer Anfall und Schmerzen in der linken Bauchgegend am 11. XII., abends Erbrechen, Verstopfung, Verhaltung von Winden. Behandlung: Bettruhe, heiße Kompressen, 0,02 Mo., Hungern, 13. XII. Temperatur 36,5, Puls 80, Leib weich, Erbrechen, Atropin 0,001 subkutan; Stuhlgang zuletzt vor 5 Tagen, Einläufe und Ol. ric. ohne Erfolg, zunehmender Schmerz in der linken Brustseite, Blähungen gehen keine ab. Überweisung in ein Feldlazarett.

Befund: 14. XII. Blasses Aussehen, wiederholtes Erbrechen, Leib weich, linke Seite etwas druckempfindlich, in der Tiefe etwas stärkere Resistenz (wohl gefülltes Colon). Patient wird wegen Ileusverdacht einem Reservelazarett überwiesen.

Aufnahmebefund: 14. XII. Aussehen etwas blaß, Augen leicht haloniert. Es besteht reichliches Erbrechen; Temperatur 36,8, Puls 96, regelmäßig und gleichmäßig gefüllt. Oberhalb der linken Mamilla eine etwas kallöse 3 cm lange, noch rötliche Narbe, eine ähnliche links vom Nabel. Leib überall weich, keine Bauchdeckenspannung. Ein Tumor nicht nachweisbar. Beim Palpieren des Abdomens reichlich Gurren fühlbar.

Behandlung und Verlauf: 15. XII. Es wird zunächst ein großer Einlauf gemacht und Wärme auf den Leib appliziert. Patient fühlt sich darauf etwas erleichtert, hat einige Winde über Nacht, aber keinen Stuhl, bricht im Laufe der Nacht noch mehrmals. Aussehen eher etwas schlechter, Temperatur morgens 36,2 abends 36,6, Puls leicht in die Höhe gegangen, 110. Es wird an eine, im Anschluß an die Schußverletzung akut entstandene, innere Darmeinklemmung gedacht, und zwar entsprechend der früheren Schußrichtung an eine diaphragmatische Hernie. Patient wird die Laparotomie vorgeschlagen. Abends 5 Uhr in Narkose (Äther Chloroform) Laparotomie. Pararectusschnitt links. Die Dünndarmschlingen werden hervorgeholt und

sind zum großen Teil vollständig kollabiert. Beim weiteren Nachsuchen findet man in der linken Zwerchfellkuppe ein Konvolut, das durch das Zwerchfell durchgeht. Die Rippenknorpel werden durchtrennt und man sieht durch die Operationsöffnung, daß das Netz sowie die Flex. lien. in die Pleurahöhle hineingezogen und zirkulär verwachsen sind. Nach Einführung des Fingers wird der scharfe Rand des Zwerchfelloches auf der Hohlsonde mittelst Schere gespalten. Sofortiger Durchtritt von Luft durch das Zwerchfelloch. Es lassen sich dann sowohl Darm wie Netz (etwa 20 cm Dickdarm und eine Handvoll Netz) aus der Pleurahöhle herausziehen. Der Schnürring um Darm und Netz ist deutlich sichtbar, aber keineswegs gangränös. Das Loch wird mittelst 4 Katgutnähten geschlossen. Reposition der Därme. Schluß der Bauchhöhle ohne Drainage. (Dauer der Operation 35 Minuten.) 16. XII. Temperatur 37,2 morgens, Puls 132 klein, Zunge wenig feucht, stark belegt. Aufstoßen, kein Erbrechen, keine Winde, jedoch Bewegung im Leib. Urin dunkel. Wegen starker Schmerzen und Schlaflosigkeit in der vergangenen Nacht: 0,01 Mo. Abends: Temperatur 37,2, Puls 120, kräftig, jedoch noch klein. Zunge gebessert. Wenig Aufstoßen und Winde sind im Laufe des Mittags abgegangen. Leib weich. Urin wird heller. Patient erhält nur etwas Tee per os, Mund wird ausgespült. Rektal 4 mal 200 g Kochsalz. Patient hat tagsüber etwas geschlafen und sieht etwas besser aus. Abends Mo. 0,02. 17. XII. Morgens Temperatur 37,9, Puls 130 wie gestern. Patient hat bis 4 Uhr morgens geschlafen, dann Schmerzen und Unruhe. Zunge wenig belegt, feucht. Aufstoßen wird weniger. Kein Erbrechen, keine Winde nach Aussage des Patienten. Leichter Ikterus. Leib etwas aufgetrieben. Patient klagt über heftige Schmerzen im Leib. Kochsalz rektal 4 mal 200 g., per os etwas Tee, verdünnt. Rotwein und etwas Milch. Glyzerineinlauf 250 g abends: Temperatur 38,7, Puls 130, klein, etwas flatternd. Leib aufgetrieben. Zunge stark belegt. Kein Erbrechen. Auf den Glyzerineinlauf kommt nur etwas verfärbtes Wasser heraus. Auf Einführung des Darmrohres kommt wieder nur Wasser. Keine Winde. Nur wenig per os; rektal Kochsalz. 6 Uhr p. m. 0,02 Mo. 18. XII. Über Nacht heftige Schmerzen, starke motorische Unruhe. Deshalb um 11 Uhr p. m. 0,01 Mo., desgleichen 6 Uhr a. m. 0,02 Mo. Puls zeitweise äußerst flatternd. Extremitäten kalt. Kampfer 2 ccm. Darmrohr wird erneut eingeführt. Es fließt nur etwas Wasser ab. 2 Stunden nachher fließt etwas Stuhl spontan ab. Morgens Temperatur 38,8, Puls klein, flatternd, kaum fühl- und zählbar. Zunge stark belegt. Kein Erbrechen. Leib stark aufgetrieben. Atmung oberflächlich. Patient klagt über Stechen in der linken Brustseite. Aussehen zerfallen. Starke motorische Unruhe. Extremitäten wieder warm. Mo.; halbstündlich Kampfer und Digalen. 11 Uhr a. m. Extremitäten werden kalt. 1,30 Uhr p. m. Exitus.

19. XII. Sektionsbefund: Bläulich rote Flecke im Gesicht

und am Oberbauch, gelbliche Verfärbungen zwischen den flächenförmigen Partien. 6 cm links von der Mittellinie besteht eine frische, durch Seidennähte verschlossene, 28½ cm lange, vom zehnten Rippenknorpel nach abwärts verlaufende Wunde, deren unterer Winkel ca. 3½ cm von der Spina iliaca ant. inf. entfernt ist. Der Leib ist leicht aufgetrieben. Dicht oberhalb der linken Mamilla eine sternförmige rötliche Narbe. Muskulatur frisch, derb und braunrot gefärbt. Beim Öffnen der Bauchhöhle dringen die Darmschlingen stark hervor. Sie sind trocken, trüb, stark kollabiert und ebenso wie das parietale Peritoneum mit Fibrinbelägen bedeckt, ein Teil der unteren Ileumschlingen und das Quercolon sind besonders mißfarben. Das Netz ist zusammengebacken, gangränös und stark injiziert. Nach Lösung desselben quillt grünlich-gelbes Sekret hervor. Quercolon mäßig gebläht. Auch das Colon ascend. und ein Teil des descend. mäßig gebläht. Appendix frei beweglich, mäßig lang. Lange Flex. sigmoid. Zwerchfellstand rechts 4. Interkostalraum, links V. Rippe. Nach Herunterschlagen des Netzes und Magens erkennt man eine ca. 4½ cm lange, durch 4 Katgutnähte verschlossene Wunde in der linken Zwerchfellkuppe. Die Naht schließt so dicht, daß man nur mit schmaler Sonde zwischen zwei Nähten hindurchkommt, jedenfalls können keine Gewebsteile hindurchtreten. Die Gegend der Wunde sieht im Umkreis von 3 cm gangränös aus. Dicht um dieselbe schmierige Fibrinbeläge. Die Wunde im Zwerchfell selbst sieht schmierig aus, und zwar finden sich die mißfarbenen Beläge sowohl auf der pleuralen wie auch auf der ventralen Seite. Auch auf die Costalpleura setzen sich die fibrinösen Beläge fort, z. T. graugrün, z. T. graugelb aussehend. Nach Öffnung der Brusthöhle zeigt sich die linke Lunge mäßig retrahiert, vollständig kollabiert, sieht schwarzblau aus und enthält keine Spur von Luft mehr. Die mißfarbenen Beläge setzen sich von den Randpartien des Unterlappens aus fort auf den Oberlappen. Konsistenz der linken Lunge leberartig. Keine Herderkrankungen. Die rechte Lunge von luftkissenartiger Konsistenz und grauroter Oberfläche. Pleura mäßig pigmentiert. Herz: o. B. Tonsillen je haselnußgroß, enthalten in den zahlreichen Nischen und Buchten grüngelbe Eiterpfröpfe. Osophagus und Trachea o. B. Die Halsorgane wurden im Zusammenhang mit den Lungen herausgenommen und dabei zeigte sich, daß auf dem Zwerchfell und mit der pleuralen Fläche verwachsen ein Stück hochgradig injizierten Netzes liegt, das als förmlicher Abschluß der Wunde in Zwerchfell dient. Milz von ziemlich schlaffer Konsistenz, Kapsel blaugrün, Schnittfläche dunkel graurot, glatt, undeutliche Follikel- und Trabekelzeichnung. Nebennieren o. B. Beide Nieren mit stark fibröser Kapsel, glatte Oberfläche, mäßig feste Konsistenz, Rindenzeichnung mäßig deutlich, Gefäße und harnleitender Apparat deutlich zu unterscheiden. Geschlechtsorgane, Harnblase, Magen o. B. Leber von gehöriger Konsistenz, mittelschwer, undeutlich gezeichnet, tief braunrot gefärbt. Gallenblase, Leberwege und Gefäße, Bauch,

Becken- und Schenkelgefäße o. B. H. L.: Inkarzerierte linksseitige Zwerchfellhernie; T. U.: Peritonitis fibrinosa. Kollapselektase der linken Lunge (Status post laparotomiam). A. D.: Mißfarbene Beläge der Zwerchfellwunde, auf dem parietalen Peritoneum Peritonitis fibrinosa diffusa. Pleuritis fibrinosa (diaphragmatis et pleurae pulmonalis). Komplette Kollapsatelektase des oberen und unteren Lappens. Ca. 4 cm langer Defekt der linken Zwerchfellkuppe, an dieses fixiertes Stück Netz.

Ein ebenfalls sehr instruktiver Fall; hier wurde doch wenigstens zuletzt vor der Laparotomie an die Möglichkeit einer Zwerchfellhernie gedacht; die Operation bestätigte deren Vorhandensein, rettete aber dem Patienten nicht das Leben. Der Fall selbst zeigt, daß Zwerchfelloch-Blockierungen durch Netz einen trügerischen Verschluß desselben bilden; auch hier haben wir einen Zwerchfelldefekt von gefährlicher Größe im Sinne Orths und einen Beweis für die unheilvolle Wirkung des Schnürrings im Sinne Rochs vor uns.

Fall 5: Nicht erkannt. Lebt. Ldstm. Fr. A. Zivilberuf Landwirt, Alter 25 Jahre. Am 23. II. 1916 verwundet; abends 11 Uhr als Rückenschuß im Reservelazarett M. eingeliefert.

Aufnahmebefund: In Mitte zwischen linker Scapula und hinterer Axillarlinie dreiquerfingerbreit unterhalb Skapularspitze einpfennigstückgroße Granatsplitter-Einschußwunde; links hinten unten Dämpfung, daselbst abgeschwächtes Atmen, kein Hautemphysem. Patient klagt über Leibschmerzen, besonders in Blasengegend, Urin blutig, Leib druckempfindlich, besonders links.

Diagnose: Bauchschuß; nach Laparotomie: Riß im Omentum minus.

Behandlung und Verlauf: 24. II. Jodierung, trockener Verband, flüssige Kost.

Thorax-Röntgenaufnahme: Im Bereich des Unter- und Mittellappens der linken Lunge ein Schatten wohl von Exsudat herrührend. 29. II. Patient, dem es bisher gut ging, kollabiert plötzlich, wird blau, Puls klein und frequent, klagt über heftige Leibschmerzen, Leib aufgetrieben, linksseitig starke Druckempfindlichkeit des Abdomens. Da Verdacht auf Blutung in die Bauchhöhle oder Verletzung eines Bauchhöhlenorgans besteht, wird zur Laparotomie geschritten: Chloroform-Äthernarkose, Längsschnitt in linker Pararektuslinie. Nach Öffnung des Peritoneums zeigt sich große Menge flüssigen Blutes in Bauchhöhle. Revision der Bauchorgane ergibt weder eine Darm-Magen- noch Milz-Nieren-Verletzung. Dagegen läßt sich feststellen, daß das Blut von oben hinten herkommt. Es wird der Schnitt nach oben links erweitert nach partieller Durchschneidung des linken Rectus. Es läßt sich nun feststellen, daß im Omentum minus ein

kleiner Einriß vorhanden ist, aus dem eine geringgradige Blutung erfolgt sein kann, die jedoch jetzt vollständig steht. Darauf wird die Bauchhöhle gesäubert, Peritoneum und Bauchdecken in üblicher Weise vollständig geschlossen. 1. III. Patient noch ziemlich kollabiert, doch in sichtbarer Besserung. Kein Erbrechen, Leib weich. — Heilung erfolgt nach Überstehen einer ziemlich schweren Bauchphlegmone mit putrider Fasciennekrose. Von seiten der Nieren wie auch der Lungen bestehen keine weiteren Symptome; auch ist später über Bauchsymptome nichts vermerkt; interessant ist nur der Vermerk vom 8. VI.: „Patient klagt zeitweise über Bauchschmerzen; Wunden heilen." Temperaturen bewegen sich zwischen 38,8 und 36,3, zeitweise dauernd fieberfrei. E.: Am 17. IV. 1916 verschorft; wird am 21. VII. 1916 als d. u. entlassen.

Nach dem ganzen Aufnahmebefund, dem plötzlichen Verfall am 29. II. nach anfänglichem Wohlergehen, der Anwesenheit der großen Blutmenge in der Bauchhöhle bei eigentlich negativem Befund während der Operation läßt sich das ganze Krankheitsbild wohl am einfachsten so erklären, daß durch ein nicht großes — bei der Revision der Bauchhöhle nicht gefundenes, weil nicht bedachtes — Loch im hinteren Zwerchfellabschnitt das Blut des Hämothorax infolge langsam steigenden inneren oder durch äußere Momente plötzlich ausgelösten Druckes in die Bauchhöhle einbrach, und so die klinischen Symptome verursachte; es ist wahrscheinlich, daß ein Netzzipfel zunächst das Loch verklebte oder ein regionäres Bauchorgan vorlag und dann durch Hustenstoß oder eine plötzliche Lageveränderung oder schnelle Bewegung der Einbruch erfolgte. Die Prognose dieses Falles ist eine unsichere: Es bestehen zwei Möglichkeiten: entweder ist das minimale Loch im Zwerchfell spontan narbig geheilt — es handelt sich um einen kleinen Defekt im Sinne Orths — dann ist sie gut, oder aber das Loch besteht noch, sei es auch temporär durch Netz verklebt, dann ist die Prognose nicht unbedenklich: Das kleine Loch kann nach Analogie des Falles 1 zur Bruchpforte geworden sein, oder im Falle von randständiger Netzverklebung kann sich im Laufe der Zeit aus derselben ein Netzvorfall entwickelt haben: in beiden Fällen besteht die Gefahr der Inkarzeration bei Gelegenheitsursache; diese kann leicht eintreten. Über die tatsächlich jetzt vorliegenden Verhältnisse könnte nur eine Röntgenuntersuchung Aufschluß geben; eine solche läge auch nicht nur im wissenschaft-

lich-ärztlichen Interesse. Auf den ähnlichen, aber tödlich endenden Modus einer plötzlichen Blutung durch ein Zwerchfelloch im Falle Merkel (Deutsche med. Wochenschr. 1915. H. 23) sei hier nur hingewiesen.

Fall 6: Nicht erkannt. Tot. Karl H., Ers.-Res., 34 Jahre, Zivilberuf Ingenieur. 20. XII. 1915 durch Granatsplitter verwundet, einamliges Erbrechen nach Verwundung.

Aufnahmebefund: 20. XII. E. in der vorderen Axillarlinie zwischen 5. und 6. Rippe links. E. verläuft schräg von hinten oben nach vorn unten etwa 3 cm lang. Rippenfraktur nicht nachweisbar. Es besteht Pneumothorax mit Spur von Hautemphysem, perkutorisch kein Hämothorax nachweisbar, ganz geringer Schallunterschied zwischen den unteren Lungenlappen, links etwas sonorer. Kein Blutauswurf, kein Husten. Abdomen im allgemeinen weich, keine Muskelabwehrspannung.

Diagnose: Brustschuß.

Behandlung und Verlauf: 20. XII. Einführen eines Streifens durch die Wunde bis in die Pleurahöhle. Verband. Ernährung durch Tee, Keks. 22. II. morgens Temperatur 37,7. Verbandwechsel. Aus der Wunde ziemlich reichlich trüb-seröses Sekret. Über dem linken Unterlappen etwa dreifingerbreite Dämpfung, darüber leichte Tympanie. Geringer Auswurf mit etwas Blut untermischt. Zeitweises Erbrechen, kaffeesatzartig. Erneute Untersuchung des Abdomens führt zu gleichem Ergebnis wie am 1. Tag: Keine peritoneale Spannung, Leib vollkommen weich und eingefallen, keine Spur von allgemeinem oder lokalem Meteorismus. Im Epigastrium leichte Druckempfindlichkeit. Allgemeinbefinden nicht wesentlich verändert. 23. XII. Erbrechen hat etwas nachgelassen, das Erbrochene stets schwärzlich tingiert durch zersetzte blutige Beimengungen, für die ein Grund nicht gefunden werden kann. Es wird an eine Verletzung des Magens durch Kontusionsstreifschuß — gedacht, aber eine eigentliche Perforation mangels vorhandener Bauchsymptome abgelehnt. Patient klagt über Luftmangel. Verbandwechsel. Sekretion der Wunde geringer. Temperatur zwischen 37 und 38. 24. XII. Patient erbricht alles, was er an Nahrung, die lediglich aus Flüssigkeit besteht, zu sich nimmt, ohne irgendwelche sonstige abdominelle Symptome zu bieten. Puls etwas beschleunigt, doch kräftig. Temperatur nicht wesentlich erhöht. 25. XII. 7,30 Uhr morgens plötzlicher Kollaps, Tod nach wenigen Sekunden.

26. XII. Sektionsprotokoll (i. A.). Höhe 5. Rippe links vordere Axillarlinie einmarkstückgroße Wunde. Beim Ablösen der Weichteile erkennt man, daß von der Wunde aus ein Kanal durch den 5. Interkostalraum hindurchführt; Rippen intakt. In der Bauchhöhle kein fremder Inhalt; Peritoneum parietale et viscerale feucht glatt und glänzend, Omentum majus ebenfalls glatt und glänzend. Magen

über die Norm dilatiert, Magenwand in Pars pylorica graugrün verfärbt. Beim Herabziehen des Fundus sieht man einen ca. einmarkstückgroßen Defekt in der vorderen Wand desselben. In der linken Zwerchfellkuppe etwa dreimarkstückgroßes ovales Loch. In der linken Pleurahöhle ca. $1\frac{1}{2}$ l braunroter Flüssigkeit. Linke Lunge kollabiert; Lungengewebe lederartig mit mißfarbenen Fibrinbelägen bedeckt. Auf dem Boden der Brusthöhle ein 4 : 2 cm messendes, polyedrisches, flaches Granatsplitterstück. T. U.: Hämatopneumothorax, Atelektase linke Lunge, Magenperforation.

Es handelte sich um einen Granatsplitterdurchschuß der linken Brust mit Verletzung des Zwerchfells und Magens. Durch das Zwerchfelloch prolabierte und wurde aspiriert ein Zipfel der perforierten vorderen Magenwand in den Pneumothorax. Durch das Zwerchfellmagenloch kommunizierte der Hämothorax mit der Magenhöhle, so daß ersterer durch Erbrechen nach außen entleert werden konnte; der in die Brusthöhle eingetretene Magensaft entfaltete dort seine verdauende Wirkung, wodurch die kaffeesatzartige Beschaffenheit des Entleerten erklärt ist. Wahrscheinlich war das Loch in der Magenwand anfangs klein und wurde im Laufe der fünf Tage durch Spannung und Zerrung vergrößert. Der Abschluß der Brusthöhle gegen die Bauchhöhle war durch Hineinpressen des Magenzipfels in das Zwerchfelloch so hermetisch geworden, daß keinerlei Inhalt in die Bauchhöhle ausgetreten war und somit jede Spur von peritonealer Reizung fehlte. Das Geschoß selbst ist wahrscheinlich durch das Zwerchfelloch ganz oder teilweise in die Magenwand eingedrungen und dann im Laufe der Zeit durch wiederholten Brechakt in die Brusthöhle zurückgefallen.

Fall 7. Im Auszug. Nicht erkannt. Tot. Hptm. Br. Verwundet Anfang des Krieges; als Brustschuß behandelt und als geheilt entlassen; Anfang 1915 macht er wieder Dienst. Anfang Februar 1915 Lazarettaufnahme wegen „nervöser Magenbeschwerden", nach 10 Tagen Zuziehung eines Spezialisten, der eine Magenausspülung machte. In dem Ausgeheberten fanden sich Reste von Speisen, die Patient vor 8 bis 10 Tagen genossen hatte; es war Blut darin, desgleichen im Erbrochenen und im Stuhl. Schlaucheinführung ohne jeden Widerstand möglich. Patient äußerst elend. Auffallend war die tiefe Einziehung des Bauches, für die keine Erklärung gefunden wurde. Über der linken unteren Lungenpartie ausgesprochene Dämpfung, für die Schwarten als Reste der früheren Verletzung ursächlich angesehen wurden. Patient hat immer Calomel mit sich geführt, das er während seiner Behandlung im Lazarett in B. und seiner Rekonvaleszenz

öfters genommen hat, so daß bei dem schweren Verfall auch an eine Intoxikation gedacht wurde. Eine genaue Beobachtung und Erforschung des Falles (Röntgenaufnahme) war nicht mehr möglich, da Patient am folgenden Morgen, 17. II., an dem nach Konsultation mit den Chirurgen (16. II.) eine Probelaparotomie geplant war, bereits zum Exitus kam.

Sektionsprotokoll 18. II.: Neben dem Proc. spin. des 10. Brustwirbels eine pfennigstückgroße Narbe, eine ebensolche am Innenrande des linken Brustwarzenhofes. Nach Öffnung der Bauchhöhle stellt sich heraus, daß der Magen durch ein hühnereigroßes Loch in die linke Pleurahöhle gewandert ist, das mehrere Zentimeter vom Hiat. oesophag. entfernt liegt. Median am Schlitz erkennt man den Pylorus; Cardia und Pylorus sind einander stark genähert. Am lateralen Rand ist das Lig. gastrolienale hineingezerrt. Das Colon transversum liegt dicht an das Zwerchfell herangezogen und unbedeckt vor. Nach Öffnung der Brusthöhle liegt links unten der Magen kugelig aufgetrieben, während die Lunge, in ihren unteren Teilen mit Pleura diaphragmatica verwachsen, nach oben gedrängt, adhärent und stark komprimiert ist; Verwachsungen mit Pleura costal. lassen sich leicht lösen. Herz und rechte Lunge normal. Durch Zug am Netz, das nur zum Teil in der Bauchhöhle liegt, läßt sich der Magen leicht durch den Schlitz heraßziehen; am seitlichen und unteren Rande desselben ist ein Zipfel des Netzes verwachsen, ein etwa 10 cm langes Stück liegt über dem Ring frei in der Brusthöhle. Nach Reposition des Magens verbleibt in der Brusthöhle etwa ½ l braunrote Flüssigkeit (Pleuraexsudat?). Magen mäßig gestaut, keine Spur von Gangrän, auch kein scharf ausgesprochener Schnürring. Auf der Magenschleimhaut eine ganze Reihe grauer Knötchen. An den anderen Bauchorganen nichts Abnormes. Die Därme sind leer und kollabiert.

In diesem erst durch die Sektion geklärten Falle hatte das — wohl Infanterie- — Geschoß außer der linken Lunge die linke Zwerchfellkuppe verletzt und letztere tangential aufgerissen. In die Öffnung hatte sich Netz hineingeschoben und Teile desselben verwuchsen mit dem unteren Rand desselben; von diesem punctum fixum aus wurde allmählich auch der Magen unter Bildung eines partiellen Volvulus in den Schlitz gezerrt; nunmehr konnte es nur noch eine Frage der Zeit sein, bis der Magen, nachdem ihm so der bequeme Weg gezeigt war, bei horizontaler Körperlage, der Anziehungskraft der Brusthöhle, dem Zug des Netzes und seiner eignen Schwere folgend, ganz auswanderte und es schließlich unter dem Druck der von außen einwirken-

den Gewalten zum totalen Volvulus und damit zum vollständigen Magenverschluß kam, an dem der Patient zugrunde gegangen ist.

Fall 8 (mit Bild 2). Nicht erkannt. Tot. L. Str., 23 Jahre. Vorgeschichte: Am 17. IX. 1915 im Osten durch 2 Granatsplittersteckschüsse an der linken Brustseite verwundet. Ab 26. IX. in einem Feldlazarett, von dort in ein Reservelazarett nach Nürnberg verlegt. Hier wird am 4. X. folgender Befund erhoben: 2 cm lange Operationswunde an der linken Außenseite des Brustkorbes in der vorderen Axillarlinie in Höhe der 7. Rippe, eine zweite von gleicher Beschaffenheit und Größe etwa zweiquerfingerbreit tiefer. Am 5. X. ergibt eine Röntgenaufnahme folgendes Bild: Bruch der 6. (?) Rippe, daselbst mehrere Knochen und Geschoßsplitter. 12. X. Wunden granulieren gut zu. 17. X. Temperatur dauernd normal. Am 22. X. wird der Patient in ein Reservelazarett nach Freiburg verlegt; hier wird am 25. X. folgender Befund erhoben: Unterhalb der linken Scapula in Höhe der 6. Rippe ist unterhalb der oberflächlichen Muskulatur ein Fremdkörper zu fühlen. Incision und Entfernung eines ca. 1,5 cm^2 großen Bleistückes, Drain, Schluß der Wunde durch 2 Herffsche Klammern. 27. X. Drain entfernt; Wundverlauf normal. Am 4. XI. Röntgenaufnahme: Es stecken viele kleine und ein größerer Splitter, letzterer extrathorakal, derselbe drückt Patient zeitweise. Am 8. XI. wird Patient mit Befürwortung eines 14 tägigen Erholungsurlaubes dstf. zum Ersatztruppenteil entlassen. Am 2. I. 1916 erkrankt er auf Urlaub mit Erbrechen und heftigen Schmerzen in der linken Seite, zunächst ohne Temperatursteigerung. Am 3. I. Lazarettaufnahme.

Aufnahmebefund: Kräftig gebaut, mittlerer Ernährungszustand, Temperatur 38, Zunge belegt. Lunge: Links hinten unten handbreit abgekürzter Perkussionsschall, Atemgeräusch daselbst nicht zu hören. Am linken Rippenbogen gedämpfter Perkussionsschall. Rechts hinten unten klingender Rhonchus, sonst Brusteingeweide regelrecht. Leib weich, überall tympan. Klopfschall. Linke obere Bauchgegend bei Berührung sehr empfindlich.

Diagnose (nicht angegeben).

Therapie: Kalte Wickel mit Diät.

Verlauf: 4. I. Puls auffallend klein. Dämpfung am linken Rippenbogen besteht unverändert fort. Urinmenge sehr klein, stark eiweißhaltig. Es besteht unstillbares Erbrechen, keine Ödeme. Lungenbefund regelrecht. Patient klagt über heftige Schmerzen in der linken Oberbauchgegend. 5. I. Seit gestern mittag kein Urin mehr entleert. Auf Mo. war die Nacht beschwerdefrei. Trotz Kampfer wird der Puls immer schwächer; Cyanose. Nachmittags 3 Uhr Exitus.

Sektionsprotokoll 6. I. (cf. Bild): Kräftige Muskulatur, mittleres Fettpolster. Haut blaßbläulich, am linken Oberarm in der Höhe des Ansatzes des Deltamuskels eine einpfennigstückgroße flache Narbe, desgleichen an der linken Brustwand über der

7. und 8. Rippe in der vorderen Axillarlinie. Am Rücken dreiquerfinger unter dem linken Schulterblattwinkel auf der 7. Rippe ebenfalls eine kleine Narbe. Nach Öffnung der Bauchhöhle fällt eine Einlagerung von schwärzlichem Farbstoff im Bauchfell in der rechten unteren Bauchgegend, im kleinen Becken, an der vorderen Bauchwand rechts auf, desgleichen an einzelnen Darmschlingen. Die Dünndarmwand von außen etwas gerötet. Bei Versuchen, den Dickdarm vorzuwälzen, ergibt sich der auffallende Befund, daß sowohl der querliegende Teil als auch der absteigende des Dickdarms durch eine im Zwerchfell befindliche, 4 cm im Durchmesser messende Lücke im Brustraum verschwinden. Nach Wegnahme des Brustbeins ergibt sich ferner, daß auch der Magen in der linken Pleurahöhle liegt. Er ist stark gebläht und hat im Verein mit dem erwähnten Dickdarmteil von ungefähr 35 cm Länge und dem gesamten Netz einschließlich der Milz die linke Lunge stark spitzenwärts verdrängt. Letztere ist fast vollkommen luftleer, ihre Gefäße stark mit Blut gefüllt. Rechte Lunge normal lufthaltig, auch ziemlich blutreich. Den äußeren Hautnarben an der linken Brustwand entsprechend findet sich an der Innenseite der Brustwand das durch das 4 cm im Durchmesser messende Loch in der linken Zwerchfellkuppe getretene Netz angewachsen durch breite bindegewebige Stränge. Der Rand des Zwerchfelllochs ist als harter Ring zu fühlen, sieht gelb aus und ist stellenweise unregelmäßig geformt, wie gefranst. In der freien Bauchhöhle kein abnormer Inhalt. Die Milz klein und blaß in Netzkappe gehüllt und am oberen Pol breit verwachsen in der Brusthöhle. Am Netz selbst keine Zirkulationsstörungen nachweisbar, nur Reste von alten Blutaustritten; Teile desselben sind mit der Innenseite des Brustkorbes an umschriebener Stelle verwachsen, und zwar im Bereich der 8. bis 10. Rippe, die an dieser Stelle alle alte Knochennarben nach Bruch aufweisen. Beide Nieren klein, von mittlerem Blutgehalt, Kapsel leicht lösbar, die Rinde etwas schmal vorquellend. Der harnleitende Apparat blaß, Harnblase gedehnt, enthält 250 ccm trüben Urin. Im Magen Luft und ca. 1½ l milchige, chylöse Flüssigkeit; im Dickdarm harte Kotballen. Im Dünndarm keine krankhaften Veränderungen. Die Wand der durch das Zwerchfelloch getretenen Darmteile nicht mißfarben, sondern nur etwas mehr gerötet. Die 7. Rippe ist da, wo das Netz an der inneren Brustwand angewachsen ist, gebrochen und pseudarthrotisch verheilt.

Ein in mancher Hinsicht traurig verlaufener Fall: Ein kräftig gebauter Mann akquiriert durch Granatsplitterverletzung des Zwerchfells eine Hernie, die schließlich Magen, Milz, Netz, Colon transversum und descendens enthält, ungefähr alles was überhaupt aus der Bauchhöhle in die Brusthöhle vorfallen kann. Die Diagnose, anfangs auf Brustschuß gestellt, konnte auch später in

den verschiedenen Lazaretten, denen der Patient zur Weiterbehandlung überwiesen wurde, trotz Röntgen nicht frühzeitig genug rektifiziert werden; erst die Sektion klärte den Sachverhalt auf, der sicher schon intra vitam in die Augen gesprungen wäre, wenn man auch nur an seine Möglichkeit gedacht hätte. Der Fall selbst ist als typisch zu bezeichnen: Plötzliches Erkranken des Verletzten ca. $^1/_4$ Jahr nach seiner Verwundung unter unbestimmten abdominellen und thorakalen Symptomen; ein Defekt zweiten Grades im Zwerchfell, dessen Größenmaße für die Prognose am ungünstigsten sind und deshalb den operativen Eingriff sobald als möglich indizieren; der Rand desselben bildet einen Schnürring; mehrfache Verwachsungen des Netzes, die zum Leitband wurden für die den Inhalt der Hernie stetig auffüllenden Baucheingeweide. Kein Zweifel, daß bei der betonten Konstitution des Patienten ihm durch rechtzeitigen chirurgischen Eingriff das Leben erhalten worden wäre.

Zusammenfassend ergibt sich, daß von den 8 Fällen nur einer primär richtig gedeutet wurde (Fall 1); ein zweiter führte durch seinen Verlauf nach 9 Tagen zur richtigen Diagnose (Fall 2). Bei zwei weiteren (Fall 3 und 4) wurde lange Zeit nach der Verletzung (im Falle 3: nach 15 Monaten, im Falle 4: nach 5 Monaten) erst auf Grund der bestehenden Folgeerscheinungen an die tatsächlich vorliegende Art derselben gedacht. Die vier letzten Fälle wurden intra vitam nicht einmal vermutungsweise diagnostiziert. Was die Therapie und ihre Resultate in den 8 Fällen betrifft, so entsprechen dieselben dem mangelhaften Ergebnis in diagnostischer Hinsicht: Von 8 gingen 5 zugrunde, der Rest kam mit dem Leben davon, d. h. 62,5 Proz. Mortalität; von diesen 5 starben 3 an direkten (Fall 6, 7, 8), 2 an indirekten (Fall 1 und 4) Folgen ihrer Zwerchfellverletzung, wenn man als letztere die postoperative Sekundärinfektion (Fall 1: Pneumonie, Fall 4: Peritonitis) bezeichnen will.

Was nun die bisherigen, mir zugänglichen Literaturfälle betrifft, so ist nicht beabsichtigt, dieselben einzeln hier zu rekapitulieren. Es sollen hier nur einige typische, dem Endzweck der Arbeit dienliche Fälle herausgegriffen werden, in denen auf Grund einer im Anfang des Krieges erlittenen — damals nicht erkannten — Zwerchfellverletzung erst nach Jahr und Tag die wahre Natur

und Art des vorliegenden Leidens — aut in vivo aut in mortuo — erkannt worden ist.

Hierher gehört zunächst der Fall Steckelmacher: Patient kam in Behandlung wegen Magenbeschwerden, hatte früher eine glatt geheilte Schußverletzung. Einschuß unterhalb linker Mamilla, Ausschuß unterhalb Scapula erlitten. Die physikalisch-chemische und Röntgen-Untersuchung ergab: Traumatische Zwerchfellhernie des Magens.

Ferner der Fall von Freund und Schwaer, auf den als besonders instruktiv hingewiesen sei: Am 11. IX. 1915 Gewehrdurchschuß linke Thoraxhälfte. Einschuß links vorn drei Querfinger unter- und außerhalb Mamilla im 7. Interkostalraum. Ausschuß links hinten hintere Axillarlinie, Höhe der frakturierten 8. Rippe. Am 5. XI. wird auf Grund des Befundes die Diagnose Pyopneumothorax links gestellt. Am 22. II. 1916 führten dann wiederholte Röntgenuntersuchungen zu der richtigen Diagnose: Traumatisch chronische Zwerchfellhernie.

Weiterhin die 3 Fälle von Gütig, die zunächst als reine Brustschüsse imponierten, sich dann aber als transdiaphragmale Bauchsteckschüsse herausstellten.

Typisch ist ferner auch der Fall Cahn: Soldat als von Lungenschuß geheilt dem Truppenteil überwiesen, bekommt von Zeit zu Zeit Schmerzen in der Brust und Fieberanfälle. Beim letzten Anfall wurden Zeichen einer im linken Thorax befindlichen Luft- und Flüssigkeitsansammlung festgestellt. Der rasch wechselnde Befund rief den Gedanken einer traumatischen Zwerchfellhernie wach: die genaue Untersuchung zeigte dann auch, daß durch einen Riß im linken Zwerchfell der Magenfundus in den linken Pleuraraum vorgefallen war.

Wichtig ist ferner der von Frohmann veröffentlichte Fall: 6 Monate nach Gewehrschußverletzung der linken Lunge mit Vereiterung, durch Thorakotomie mit Rippensektion geheiltem Hämothorax, treten ganz plötzlich heftige Leibschmerzen mit unstillbarem Brech- und Würgreiz auf. Zwei Monate später wird der Patient auf seine Station verlegt. Die richtige Diagnose konnte von Frohmann lediglich auf Grund der Röntgenuntersuchung gestellt werden, da andere physikalische Symptome fehlten; es konnte Durchtritt von Magen und Quercolon durch eine Zwerchfellücke nachgewiesen werden.

Militärärztlich besonders wichtig ist der Fall von Ranft: Am 16. VII. 1915 Gewehrsteckschuß. Einschuß linker Oberarm Streckseite handbreit unterhalb der Schulterblattgelenkpfanne hinterer Außenrand der Achselhöhle - Innenrand derselben - Brustraum. Am 23. VIII.: Bei Husten und Niesen klagt Patient über Atembeschwerden. Am 27. VIII. Klagen über Schmerzen in der

linken Unterbauchgegend. Am 30. IX. als felddienstfähig zum Ersatztruppenteil entlassen. Vom 5. XI. bis 18. XII. wegen Magenkatarrh in einem Reservelazarett. Am 7. III. 1916 wieder ins Feld; am 11. III. wieder ins Lazarett wegen Magenkatarrh bis 11. IV. Dann wieder beim Ersatztruppenteil bis 22. VIII. Dann wieder ins Feld. Am 16. XI. ins Feldlazarett: Schmerzen im Leib, Durchfall, 2 mal Erbrechen am Tage vorher; am 30. XI. Exitus. Die Sektion ergab u. a.: Alte traumatische Zwerchfellhernie. Praktisch ergibt sich nach Ranft, daß man bei Lungenschüssen im Bereich des unteren Brusthöhlenraumes stets an die Möglichkeit einer Zwerchfellhernie denken soll. Bestätigt sich der Verdacht, so ist es nicht angängig, solche Leute als k. v. zu erklären, da eine hinzutretende, an sich unbedenkliche Erkrankung der Atmungsorgane bei ihnen ev. den Tod zur Folge haben kann, wie der Fall zeigt.

Hierher gehört auch Nobes Fall: Am 13. IX. 1915 Gewehrkugelsteckschuß. Einschuß linker Oberarm 4. Interkostalraum links. 3 Wochen symptomatische Hämothoraxbehandlung. Das Geschoß im Herzbeutel sitzend und dessen Bewegungen mitmachend röntgenologisch festgestellt. Herz und Lunge o. B. 6 Wochen Erholungsurlaub. Am 18. I. 1916 wieder dienstfähig zur Truppe, hier $3\frac{1}{2}$ Monate Garnisondienst: Nur manchmal nach dem Essen Schmerzen in linker Brustseite, zur linken Schlüsselbeingegend ausstrahlend. Am 16. IV. plötzlich heftigste Leibschmerzen nach dem Mittagessen. Erbrechen nach jeder Nahrungsaufnahme. Stuhl, Winde fehlen. Am 19. IV. Lazarettaufnahme; hier wird in Analogie eines kurz vorher demonstrierten Falles (Fall Peters) an Eingeweideprolaps durch das Zwerchfell in die Brusthöhle gedacht. Nach Röntgendurchleuchtungen wird die Diagnose auf Prolapsus incarceratus transdiaphragmaticus coli transv. gestellt. Laparotomie am folgenden Tage bestätigt die Diagnose. Am 17. VII. 1916 als geheilt und dienstfähig entlassen.

Peters Fall, der dem vorigen zur raschen Diagnose verhalf, betrifft eine im September 1915 als gebessert entlassene linksseitige Brust-Gewehrschußverletzung. Mitte April 1916 plötzlich starke Schmerzen in der Oberbauchgegend, Erbrechen, Stuhl und Windverhaltung. Röntgenuntersuchung ergibt eine Hernia diaphragmatica mit Einklemmung des Dickdarms in Gegend der Flex. lineal. Operation bestätigt den Befund.

Döderlein demonstriert einen Soldaten, der $\frac{1}{2}$ Jahr nach tiefer Thoraxschußverletzung eine langsam zunehmende Zwerchfellhernie bekam: Allmähliche Magenstenoseerscheinungen mit raschem Kräfteverfall und reichlichem Erbrechen. Operation ergab: Ganzer Magen und ein Teil des Quercolons in der linken Pleurahöhle. Glatte Heilung.

Interessant ist ferner der Fall von v. Domarus und Salomon: Gewehrschußverletzung linke Brustseite am 24. VIII. 1915. Ende Oktober zuerst geröntgt: Es wird Pleuraexsudat diagnostiziert, und zwar Hämopneumothorax nach Lungenschuß. Es fiel von v. Domarus und Salomon gleich auf, daß ein derartiger Befund solange nach der Verwundung noch konstatiert werden konnte; Probepunktion o. B.; mehrfache Durchleuchtungen mit stets wechselndem Schattenbefund erregten im Laufe der Zeit Zweifel an der Richtigkeit der Diagnose. Erst die Magendurchleuchtung führte auf die richtige Fährte: Es fand sich ein Sanduhrmagen mit Pylorusinsuffizienz und das paradoxe Zwerchfellphänomen. Wegen subjektiver Beschwerden und Gefahr der Inkarzeration wird zur Operation geraten. Am 16. II. Operation. Tod am folgenden Tage an Herzschwäche, 7 Monate nach der Verwundung.

Auch Weigels Fall wäre hier zu nennen: Soldat lag seinerzeit mit Diagnose Lungenschuß im Lazarett; äußere Verletzungen längst verheilt. Im Anschluß an eine akut auftretende Magenstörung entwickelten sich schwere Erscheinungen, die zur richtigen Diagnose — Zwerchfellhernie — führten, nachdem vorher Verdacht auf Pneumothorax sin. wegen starker Verdrängung des Herzens nach rechts bestanden hatte. Die Röntgendurchleuchtung ergab in Gegend des linken unteren Pleuraraumes einen lufthaltigen Hohlraum, der sich bei Flüssigkeitsaufnahme, später auch von Barium-Sulfat-Aufschwemmung als Magenfundus entpuppte.

Auf Schmidts komplizierten Fall, der eingehend von ihm behandelt wird, sei hier nur hingewiesen. Er beweist, daß man trotz vielseitiger Symptome, die für Hernia diaphragmatica sprechen — u. a. die hernienartige Vorwölbung der linken Brustwand (cf. Fall 3 oben) — an der richtigen Diagnose vorübergehen kann, wenn man nicht an deren Möglichkeit denkt. Immerhin wurde doch — nach 9 Monaten — gelegentlich des Auftretens erneuter abdomineller Beschwerden die Diagnose Ileus gestellt und der Bauch aufgemacht; da zeigte sich denn, daß Magen und Netz vollständig verschwunden, das Quercolon hoch nach oben und hinten gezogen, und die Milz oberhalb des Zwerchfells fest mit der Wirbelsäule verwachsen war; im Zwerchfell ein großer Schlitz von 15 cm Länge.

In v. Bonins beiden Fällen wurde ebenfalls erst längere Zeit — im ersten Falle nach ca. 6 Monaten, im zweiten Falle nach 13 Monaten — die richtige Diagnose gestellt, trotzdem, wie v. Bonin betont, die Schußrichtung, die charakteristischen Beschwerden und typische Auskultations- und Perkussionserscheinungen mit Sicherheit darauf hinwiesen.

Auch Wiesings Fall blieb $1\frac{1}{2}$ Jahr unerkannt trotz mancherlei subjektiver Beschwerden und Klagen des Patienten, der g. v. entlassen worden war. Die nach der angegebenen Zeit gelegentlich er-

neut auftretender Beschwerden vorhandenen Symptome führten im Lazarett zwar bald zur raschen Diagnose und Therapie, diese rettete aber dem Patienten nicht mehr das Leben.

Schließlich seien noch Rochs pathologisch-anatomische Fälle erwähnt und auf dessen Veröffentlichung hingewiesen: In keinem der von ihm sezierten frischen Fälle von Zwerchfellverletzung war klinisch die Zwerchfellwunde beachtet, bei keinem der von ihm sezierten älteren Fälle war weder direkt nach der Verwundung noch später die Zwerchfellwunde, die dann Ursache des Todes wurde, erkannt worden. Von diesen letzten vier Fällen waren zwei nach Entlassung aus dem Lazarett als von „Lungenschuß" geheilt wieder felddienstfähig geschrieben, zwei waren d. u. nach „Lungenschuß" entlassen, einer von diesen war nach zwei Monaten als a. v. (!) wieder eingezogen worden. Die tödliche Inkarzeration in diesen Fällen fand zwischen 3—11 Monaten nach Lazarettentlassung und 8—18 Monaten nach erlittener Verletzung statt.

Es ergibt sich also, daß in keinem der angeführten Literaturfälle die richtige Diagnose zur rechten Zeit gestellt worden ist, daß, wo sie gestellt wurde, das erst sehr spät oder — und das recht häufig — zu spät quoad vit. pat. geschehen ist. Das hat seinen Grund nicht in mangelhaften diagnostischen Hilfsmitteln, sondern wohl lediglich im mangelnden „daran denken" dem einzelnen Fall gegenüber. Es ergibt sich ferner, daß die Prognose dieser Verletzungen um so ernster und zum mindesten um so zweifelhafter wird, je weiter hinaus der Zeitpunkt der richtigen Diagnose und damit auch der der Möglichkeit des ev. lebenrettenden Eingriffes rückt.

Faßt man nunmehr die vom militärärztlichen Standpunkt aus hier zunächst interessierenden Ergebnisse aus den eigenen und den angeführten Literatur-Fällen kurz zusammen, so ergibt sich:

1. Eine sehr große Anzahl von mit dem Leben davongekommenen Zwerchfellmitverletzungen in diesem Kriege sind im Anfang desselben als solche nicht erkannt, sondern deren Träger sind als geheilte Brust- oder Bauchverletzte wieder dienstfähig — k. v. und g. v. — entlassen worden.

2. Die früher oder später sich einstellenden — bald schleichend, bald foudroyant auftretenden — Beschwerden führten entweder zur Erkennung in vivo und damit in einzelnen Fällen zu zeitlicher Heilung des Leidens, oder aber — und das in der Mehr-

zahl der Fälle — ihr ursächlicher Zusammenhang wurde erst in mortuo erkannt.

Aus 1 und der sich daraus ergebenden Tatsache, daß sich in neuerer Zeit die Veröffentlichungen über Zwerchfellkriegsschäden im Sinne von 2 mehren — der diagnostische Sinn hat sich im Laufe der Zeit und unter dem Zwang der Ereignisse immer mehr und besser auf Zwerchfell eingestellt — ist der Schluß erlaubt, daß 3. eine große Zahl solcher Verletzter unter falscher Flagge noch Dienst tun — bis auch ihre Stunde schlägt.

Darum erscheint 4. eine prophylaktische Kontrollnachuntersuchung aller in Frage kommenden Brust- und Bauchverletzter in weitesten Grenzen quoad herniam diaphr. traumatic. geboten; prophylaktisch einmal und besonders im militärischen Interesse: Um einen Mann wieder voll dienstfähig zu machen oder überhaupt zu erhalten, sodann im sozialen: Um vor späteren Rentenansprüchen sicher zu sein und drittens im ärztlichen: Um rechtzeitig eine Fehldiagnose wieder gutmachen zu können.

Eine solche Kontrollnachuntersuchung könnte in Form einer Enquete bei den Feld- und Ersatztruppenteilen durch die Truppenärzte, die gegebenenfalls das weitere veranlassen, stattfinden; für die d. u.-Entlassenen kämen die Nachuntersuchungstermine in Frage, für die übrigen Kategorien (unabkömmliche, reklamierte, hilfsdienstpflichtige, beurlaubte) die zuständigen Bezirkskommandos bzw. Behörden (z. B. Garnisonarzt). Diese Dienststellen werden in der Regel in diagnostischer Hinsicht nur bis zum Verdacht einer Zwerchfellhernie kommen, aber das genügt ja schon, die Überweisung in ein Lazarett mit Röntgenstation zwecks Fixierung der Diagnose usw. für angebracht erscheinen zu lassen.

Diese Enqueten wären gleichzeitig geeignet, die kriegsärztliche Aufmerksamkeit allgemein auf das Zwerchfell zu richten oder zu verschärfen und so dem oben erwähnten „Denkfehler", soweit noch vorhanden, abzuhelfen.

Sollte im obigen Sinne praktisch Ausführbares angeregt sein, so hat diese Arbeit ihren Zweck erfüllt.

Herrn Prof. Wieting danke ich für Anregung und Material zu dieser Arbeit.

Literaturverzeichnis.

1. Bonin, v., Über chronische Zwerchfellhernien nach Schußverletzungen. Bruns' Beitr. z. klin. Chir. 1916, Bd. 103, H. 5.
2. Cahn, Traumatische falsche Zwerchfellhernie. Deutsche med. Wochenschr. 1916, Bd. 51, S. 1595.
3. Domarus, v. u. A. Salomon, Beiträge zur Kenntnis der Zwerchfellhernie nach Schußverletzung. Fortschritte auf dem Gebiete der Röntgenstrahlen. Bd. 23, H. 4.
4. Döderlein. Deutsche med. Wochenschr. 1917, Bd. 23, S. 736. (Demonstr.)
5. Freund u. Schwaer, Zwerchfellhernie und Pyopneumothorax nach Lungenschuß. Münchn. med. Wochenschr. 1916, H. 43.
6. Frohmann, Zur Kenntnis der Hernia diaphragmatica nach Schußverletzung. Deutsche med. Wochenschr. 1917, H. 18.
7. Gütig, Zur Behandlung der Bauchschüsse in der vorderen Linie. Med. Klinik 1916, H. 34.
8. Nobe, Zur Kasuistik der Zwerchfellschußverletzung mit Ileus. Deutsche Zeitschr. f. Chir. 1916, Bd. 137.
9. Orth. Berl. klin. Wochenschr. 1872, H. 8, S. 97.
10. Peters, Beitrag zur Röntgendiagnose der Zwerchfellhernie. Fortschritte auf dem Gebiete der Röntgenstrahlen Bd. 24, H. 3.
11. Ranft, Zwerchfellhernie als Folge eines Lungenschusses. Deutsche med. Wochenschr. 1917.
12. Rochs, Zur Kenntnis der traumatischen Zwerchfellhernien nach Gewehrschußverletzungen. Berl. klin. Wochenschr. 1917, H. 4.
13. Schmidt, Über einige Zwerchfellschußverletzungen. Münchn. med. Wochenschr. 1917, H. 2.
14. Steckelmacher, Schußverletzungen des Zwerchfells. Deutsche med. Wochenschr. 1915, H. 12, S. 357.
15. Weigel. Münchn. med. Wochenschr. 1916, H. 34, S. 1236. (Demonstr.)
16. Wieting-Pascha, Über Zwerchfellschußverletzungen mit Ileus. Deutsche Zeitschr. f. Chir. 1915, Bd. 134.

Lebenslauf.

Am 1. II. 1888 in Kiel geboren als Sohn des prakt. Arztes Friedr. Robert. Ich besuchte die Gymnasien in Kiel, Plön, Meldorf und Weilburg an der Lahn. Nach dem Maturitätsexamen studierte ich in Kiel Medizin; Physicum 1912, Staatsexamen 1915. 1914 meldete ich mich kriegsfreiwillig und stehe seit November 1914 im militärärztlichen Dienst.